RECELL®
Autologous Cell Harvesting Device

CASE STUDY

*Booker King, MD / US Army Institute of Surgical Research Burn Center, San Antonio, TX*

# 解剖学的に治療困難な部位（背部）の治療にRECELL®システムと高倍率自家網状植皮を併用し、早期再上皮化が得られた

## 患者の状態

火炎による混合深度熱傷を受傷した29歳男性。受傷部位には、臀部、会陰部、頭部、前面・後面体幹部、上肢及び下肢が含まれる。本症例では全層熱傷を受傷した体幹背面についてフォーカスする。

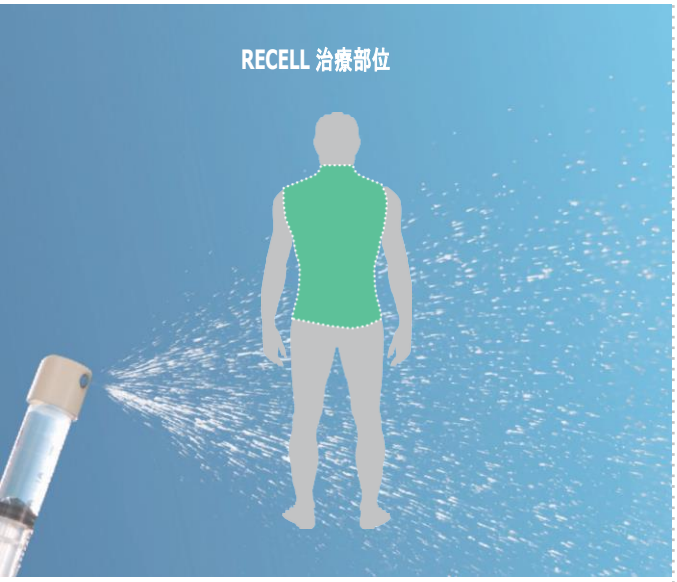


治療日

術後7日

術後28日

術後2か月

## 治療法

当初背部は切除術実施後アログラフトと5%サルファマイロン溶液で治療を行っていた。接線切除実施後、33㎝$^2$の分層採皮 を行使用してSpray-On Skin™Cellsを作成した。作成した細胞懸濁液を4:1網状分層植皮（STSG）の上から上から拡大率80:1となるように噴霧し、Telfa™ Clearを直ぐに適 用した（図A）。治療部位をその後Xeroform™、及び厚みのある保護用ドレ ッシング材で被覆した。

## 臨床的アウトカム

RECELLを使用した治療から1週間後、創部の70% が再上皮化（図B）、そして4週目までに再上皮化した面積が95%を超えた（ 図C）。2か月が経過するまでに、テクスチャーには若干のミスマッチが見ら れたが、血色と色素が周辺の障害を受けていない部位と馴染んできた（図 D）。2か月以上に渡るフォローアップでは皮膚強度に関する問題は報告さ れていない。

本紙に掲載している症例は、臨床成績の一部を紹介したものです。全ての症例で同様の効果を保証するものではありません。

## 結語

本症例では、RECELLを4：1網状STSGと組み合わせて全層熱傷治療に使用する事により、採皮面積を縮小しながら優れた治療結果が得られた事が示された。また、本症例で、は網状植皮のみで治療を行った際にしばしば問題となる圧力やずれ応力が発生する解剖学的に治療が困難な背部治療においてRECELL で完全閉鎖が得られた事にも触れられている。

RECELL®
Autologous Cell Harvesting Device

RECELL専用サイト

製造販売元
COSMOTEC
コスモテック株式会社

製造元
avita medical

© 2022 AVITA Medical. All rights reserved.